Anatomía del oído externo

E de Sevin
J Andrieu-Guitrancourt
D Dehesdin

Resumen. – El oído externo está compuesto de dos partes: el pabellón y el conducto auditivo externo. Se halla situado a ambos lados de la cabeza y se le reconocen dos funciones;
— proteger el oído medio;
— amplificar y localizar los sonidos en el espacio.
El pabellón, principalmente la concha, puede amplificar hasta 20 dB la intensidad de los sonidos de frecuencia aguda entre 5 000 y 6 000 Hz; el conducto auditivo externo puede aumentar 10 dB aproximadamente la intensidad de los sonidos sobre frecuencias de 2 000 a 5 000 Hz. La localización de los ruidos se realiza por la diferencia de amplitud y de fase registrada por cada oído. Este fenómeno forma parte de la audición binaural para la que el oído externo parece tener una gran importancia [4, 12].
El desarrollo del oído externo comienza al final del primer mes de gestación a expensas de la primera hendidura branquial y de los dos primeros arcos branquiales. Su crecimiento se divide en dos etapas: el pabellón y el conducto fibrocartilaginoso, en un primer tiempo, y la membrana timpánica y la parte profunda del conducto auditivo externo, en un segundo tiempo.
El oído externo o más precisamente el conducto auditivo externo sólo adquiere su forma definitiva al cabo de algunos años. Esta región en el recién nacido tiene una conformación particular que será objeto de una descripción anatómica aparte.

© 2000, Editions Scientifiques et Médicales Elsevier SAS, París. Todos los derechos reservados.

Oreja

FORMA GENERAL

Es más alta que ancha y aplanada transversalmente. Situada en la parte lateral e inferior de la cabeza, se adhiere a la periferia del conducto auditivo externo por el tercio anterior de su cara interna.

Sus dos tercios posteriores no poseen ninguna inserción. El eje mayor del pabellón no es vertical sino inclinado hacia atrás aproximadamente 10° con respecto al eje vertical. Su longitud, de la cima del hélix a la base del lóbulo, varía de 50 mm a 82 mm, con una media de 65,5 mm en el hombre y 62 mm en la mujer [8]. La oreja derecha puede ser más larga que la izquierda.

El ancho varía de 33 a 61 mm con una media de 44,4 mm en el hombre y 40 mm en la mujer [8]. Su posición en el espacio está tradicionalmente definida por tres puntos de referencia *(fig. 1).*

— El ángulo cefaloconcal está formado por la diferencia de inclinación entre el plano temporomastoideo y el plano de la porción libre de la concha. Su valor es de aproximadamente 80°. La abertura de ese ángulo suele estar relacionada con una hipertrofia de la concha.

— El ángulo escafoconcal está definido por la angulación entre el plano de la porción libre de la concha y el plano del surco escafoideo del hélix. Habitualmente es de 100°. El aumento de este valor se debe a un defecto de plicatura del antehélix.

— El ángulo cefaloauricular está definido por la angulación formada entre el plano del scapha y la región temporomastoidea; la abertura de ese ángulo que normalmente está situado entre 25 y 45° puede deberse a un defecto de plicatura del antehélix o a una hipertrofia de la concha. Puede alcanzar un valor de 90º [8].

DESCRIPCIÓN DEL PABELLÓN

Se caracteriza por una cara lateral y una medial.

■ *Cara lateral*

Está constituida por múltiples relieves y depresiones *(fig. 2).* La piel se amolda perfectamente a las diferentes formas, adhiriendo a la estructura cartilaginosa. Sólo el lóbulo, que se encuentra en la parte más inferior del pabellón no posee armazón cartilaginoso.

■ *Cara medial*

Su tercio anterior está en contacto con la pared craneana; los dos tercios posteriores libres están formados, de la periferia hacia el centro, por la saliente cónica curvilínea de convexidad superior, que corresponde a la eminencia del surco del escafoide del hélix (eminentia scaphae). Hacia adentro, existe una ranura profunda paralela a la precedente que corresponde a la antehélix (fossa anthelicis) y por último, más hacia adentro, se sitúa la voluminosa prominencia de la con-

Emmanuel de Sevin : *Chef de clinique-assistant.*
Jérôme Andrieu-Guitrancourt : *Professeur oto-rhino-laryngologiste des Hôpitaux.*
Danièle Dehesdin : *Professeur oto-rhino-laryngologiste des Hôpitaux.*
Service d'oto-rhino-laryngologie et chirurgie cervicofaciale, hôpital Charles-Nicolle, 76031 Rouen cedex.

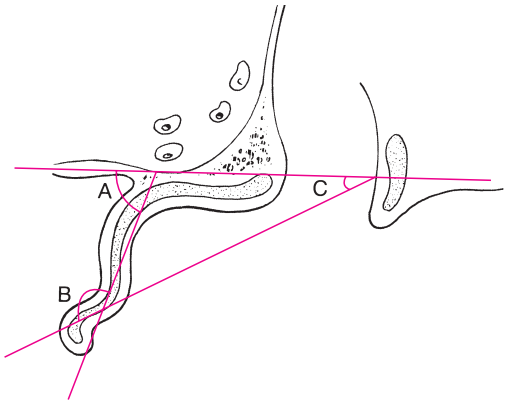

1 *A. Ángulo cefaloconcal.*
B. Ángulo escafoconcal.
C. Ángulo cefaloauricular.

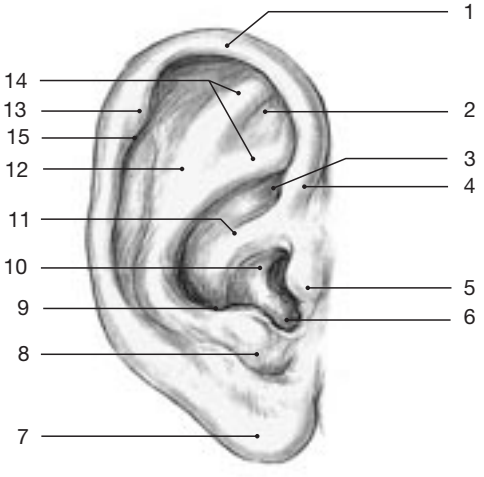

2 *Cara externa de una oreja derecha.*
1. Hélix (helix); 2. fosita navicular o triangular (fossa triangularis); 3. limbo de la concha (lymba conchae); 4. raíz del hélix (crus helicis); 5. trago (tragus); 6. escotadura de la concha o intertragiana (incisura intertragica); 7. lóbulo de la oreja (lobulus auriculae); 8. antitrago (antitragus); 9. surco posterior del pabellón o incisura del antehélix (sulcus auriculae posterior); 10. cavum de la concha (cavum conchae); 11. concha (concha auriculae); 12. antehélix (anthelix); 13. tubérculo de Darwin (tuberculum auriculae); 14. brazo del antehélix (crura anthelicis); 15. surco escafoide del hélix (scapha).

cha (eminentia conchae). Hacia adentro de ésta la piel se repliega hacia la zona mastoidea formando así el surco retroauricular. En este lugar, la piel es mucho menos adherente a la pared cartilaginosa.

CONSTITUCIÓN DEL PABELLÓN

Excepto por la piel que lo recubre, el pabellón está formado por un armazón cartilaginoso, ligamentos y músculos.

■ *Armazón cartilaginoso*

Está constituido por un cartílago elástico que contiene colágeno de tipo II y fibras elásticas y que determina la conformación externa del pabellón. Esta lámina cartilaginosa es delgada, flexible y elástica. Ocupa la mayor parte del pabellón excepto el lóbulo. En su cara externa, se encuentran los diferentes relieves que constituyen la cara externa del pabellón. La parte baja del hélix se aparta del antehélix y determina la cola del hélix.

La espina del hélix por delante de su borde anterior es la segunda particularidad cartilaginosa del pabellón. Sirve de fijación a diferentes músculos y ligamentos del pabellón. Sobre la cara medial, se encuentran la convexidad que corresponde a la concha, el surco posterior del antehélix y finalmente, en la periferia del pabellón, la saliente que corresponde a la eminencia del surco escafoide del hélix. El cartílago del conducto está unido al pabellón por una zona estrecha, el istmo, que sirve de unión entre el antitrago y el trago. El borde anterior de la concha está separado de la cara posterior del cartílago del conducto y determina una garganta o cisura terminal de Schwalbe *(fig. 3).*

■ *Ligamentos*

Se dividen en ligamentos extrínsecos e intrínsecos *(fig. 4).*

Ligamentos extrínsecos

Unen el pabellón al temporal y son dos:

— el ligamento anterior (ligamentum auriculare anterius): conecta la espina del hélix y el trago al cigoma (sería en definitiva un engrosamiento de la galea en el hombre) [6];

— el ligamento posterior (ligamentum auriculare posterius): une la convexidad de la concha a la cara externa de la apófisis mastoides.

Ligamentos intrínsecos

Sirven para mantener la forma del pabellón uniendo diferentes partes entre ellas. Rellenan las diferentes incisuras cartilaginosas.

■ *Músculos*

Como los ligamentos, se subdividen en dos grupos (intrínsecos y extrínsecos). En el hombre, son muy finos y su función es prácticamente nula.

Músculos intrínsecos *(fig. 4)*

— El músculo mayor del hélix (helicis major) se extiende verticalmente sobre el borde anterior del hélix. Conecta la apófisis del hélix, por abajo, a la piel a nivel de la porción más anterior de la convexidad del hélix.

— El músculo menor del hélix (helicis minor) situado paralelamente a la raíz del hélix, se fija por ambos extremos a la piel que se encuentra frente a él.

— El músculo del antitrago (musculus antitragicus) va del antitrago al extremo inferior del antehélix.

— El músculo transverso (musculus transversus auriculae) sobre la cara posterior del pabellón conecta la convexidad de la concha al borde libre del hélix.

El músculo del trago (musculus tragicus) está formado por haces verticales en la cara externa del trago.

— El músculo oblicuo (obliquus auriculae) en la cara posterior del pabellón, une la convexidad de la concha a la cara posterior de la fosita navicular.

Músculos extrínsecos

Son tres y forman parte de los músculos cutáneos de la cara. Son muy finos y variables de un individuo a otro.

— El músculo auricular anterior, por delante del pabellón, nace de la aponeurosis epicraneal y se dirige hacia atrás y ligeramente hacia abajo para insertarse en la espina del hélix y el borde anterior y superior de la concha.

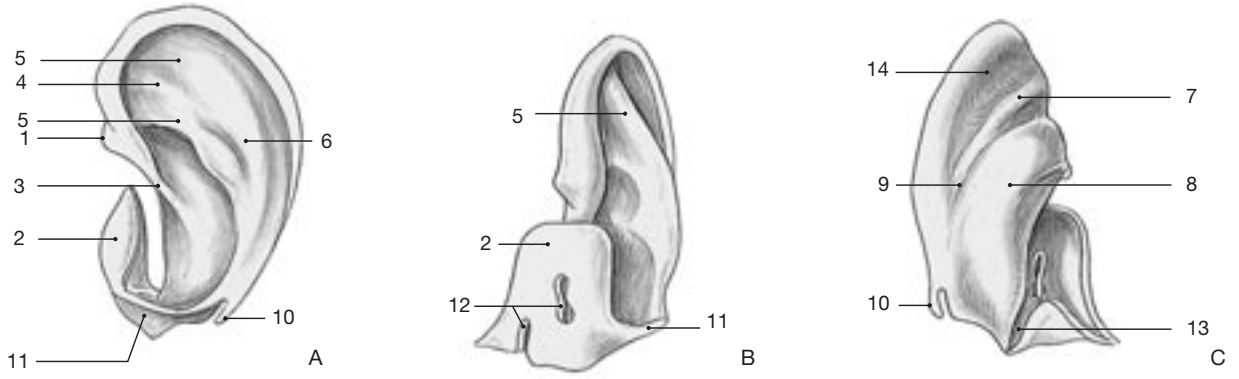

3 *Cartílago de una oreja izquierda.*
A. Vista lateral.
B. Vista anterior.
C. Vista posterior.
1. Espina del hélix (spina helicis); 2. lámina del trago (lamina tragi); 3. raíz del hélix (crus helicis); 4. fosita navicular o triangular (fossa triangularis); 5. brazo del antehélix (crura anthelicis); 6. antehélix (anthelix); 7. convexidad posterior de la fosita navicular; 8. convexidad posterior de la concha; 9. surco posterior del antehélix; 10. cola del hélix (cauda helicis); 11. antitrago (antitragus); 12. incisuras de Duverney o de Santorini (incisura cartilaginis meatus acustici); 13. cisura terminal de Schwalbe; 14. eminencia del surco escafoide del hélix (eminentia scaphae).

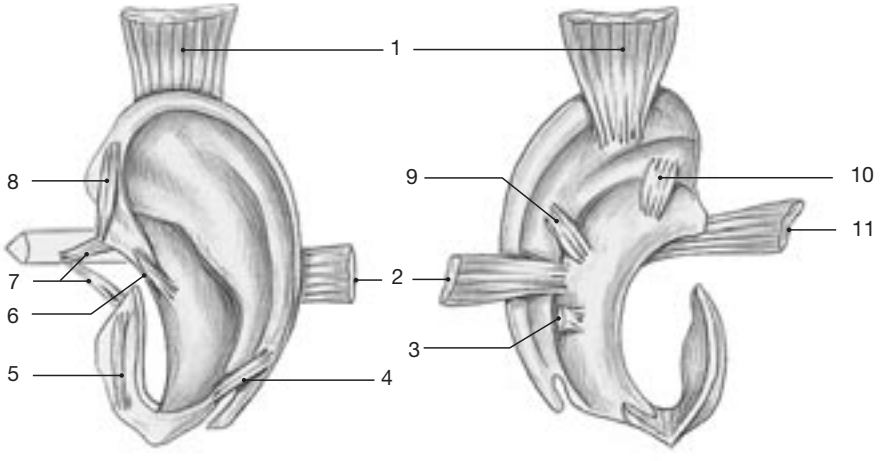

4 *Músculos y ligamentos del pabellón.*
1. Músculo auricular superior; 2. músculo auricular posterior; 3. ligamento posterior (ligamentum auriculare posterius); 4. músculo del antitrago (musculus antitragus); 5. músculo del trago (musculus tragicus); 6. músculo menor del hélix (helicis minor); 7. ligamento anterior extrínseco (ligamentum auriculare anterius); 8. músculo mayor del hélix (helicis major); 9. músculo transverso (musculus transversus auriculae); 10. músculo oblicuo (musculus obliquus auriculae); 11. músculo auricular anterior.

— El músculo auricular superior se extiende desde la fosita del antehélix, en la cara medial del pabellón hacia arriba en abanico sobre la aponeurosis epicraneal.

— El músculo auricular posterior conecta la convexidad de la concha por detrás con la mastoides justo por debajo de la inserción del músculo occipital; habitualmente se observan dos, incluso tres haces [13, 14].

Desde el punto de vista quirúrgico, el acceso de las cavidades del oído medio necesita la «desaparición» del pabellón sin exponer el cartílago, lo cual puede efectuarse por dos métodos: la técnica llamada endaural, en donde la incisión se hace en el surco intertragohelicino y se prolonga en supraauricular e incluso en retroauricular.

Aquí, la sección de los músculos y los ligamentos auricular anterior y auricular superior permite desplazar con facilidad el pabellón hacia abajo. Este deslizamiento es posible por la ausencia de conducto cartilaginoso en la parte superior y posterosuperior del canal. La liberación de la concha con respecto al conducto cartilaginoso a través de la cisura terminal de Schwalbe aumenta esta movilidad. Durante el cierre de esta vía de acceso, la reconstitución del músculo auricular anterior es muy importante a fin de evitar una deformación del orificio externo del conducto auditivo.

La vía de acceso retroauricular necesita una sección del músculo auricular posterior. El acceso de los tegumentos del conducto óseo se obtiene con facilidad debido a la ausencia de estructura cartilaginosa sobre la cara posterior del conducto auditivo. El desplazamiento hacia delante del pabellón es facilitado por la ausencia de continuidad cartilaginosa entre el borde anterior de la concha y la parte posterior del surco cartilaginoso del conducto.

VARIACIONES ANATÓMICAS DEL PABELLÓN

Exceptuando las microtias y las alteraciones de la angulación, el pabellón puede tener una arquitectura cartilaginosa variada. Las diferentes porciones pueden ser afectadas por sus variaciones.

El borde libre del hélix puede presentar una excrecencia cartilaginosa (tubérculo de Darwin) más o menos desarrollada. En las formas muy marcadas, se la denomina Punta de Darwin (Gradenigo) [8]. En algunos casos, la raíz del hélix es muy marcada, conllevando una separación de la concha en

dos partes. El borde libre del hélix también puede presentar un enrollamiento más o menos marcado que puede llegar a soldarlo al surco del hélix. El relieve del antehélix es más o menos marcado así como los brazos superior e inferior, lo que resulta, en algunos casos, en la desaparición de la fosita navicular. La inclinación del antitrago es muy variable, yendo desde la posición vertical hasta la posición oblicua hacia abajo y hacia afuera.

Por último, el lóbulo puede ser inexistente o incluso bífido. El límite anterior del lóbulo está en continuidad con la piel de la región parotídea o separado por un surco. Por detrás, el lóbulo se prolonga a veces por un tubérculo retrolobular.

Conducto auditivo externo

Está constituido por un cilindro cuyo tercio externo es fibrocartilaginoso y los dos tercios internos, óseos. El límite interno está determinado por la membrana timpánica (zona de unión con el oído medio). La superficie de esta membrana es oblicua, hacia delante, hacia abajo y hacia afuera y forma un ángulo agudo con el eje del conducto auditivo externo. El límite externo está formado por el meato auditivo (porus acusticus externus), el cual está delimitado por detrás por el borde anterior de la concha y por delante por el centro de la concavidad posterior del trago; por lo tanto, el plano de este orificio es sagital.

DIRECCIÓN

El conducto auditivo externo se dirige de atrás hacia adelante y de fuera hacia adentro, manteniendo una posición bastante horizontal. Sin embargo, no es raro hallar conductos ascendentes sin que se trate de casos patológicos.

TAMAÑOS

Su longitud es de aproximadamente 25 mm, su diámetro varía entre 5 y 9 mm según los segmentos; la parte más estrecha se sitúa en la unión conducto óseo-conducto cartilaginoso. Conviene recordar que estas medidas son relativamente teóricas y que no es raro encontrar valores menores o mayores (al menos para los diámetros) sin que haya que considerarlos como patológicos.

FORMA

Se describen habitualmente cuatro caras en este conducto, descritas según los cortes horizontales o verticales.

■ *Plano horizontal* (*fig. 5*)

El conducto tiene forma de S cursiva [6].

Cara anterior

Es cóncava por detrás en su tercio externo que corresponde a la parte cartilaginosa del conducto. Los dos tercios internos son convexos hacia atrás (conducto óseo). La unión con la membrana timpánica se hace siguiendo un ángulo muy agudo. Esta pared anterior es la más larga del conducto auditivo externo. La convexidad del conducto óseo está más o menos marcada según los individuos y en muchos casos puede ocultar la parte anterior del tímpano.

Cara posterior

Es la pared más corta del conducto auditivo externo. La mitad más externa es convexa hacia delante y corresponde al borde anterior de la concha. Esta convexidad puede suprimirse fácilmente con una buena tracción posterior del pabellón.

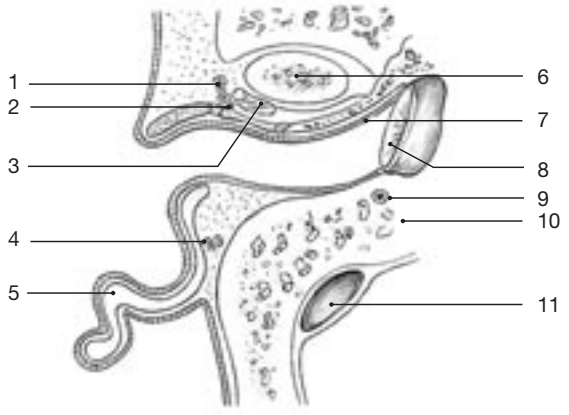

5 *Corte horizontal de un conducto auditivo externo izquierdo.*
1. Vena y arteria temporales superficiales; 2. nervio auriculotemporal; 3. prolongación parotídea; 4. vasos retroauriculares; 5. pabellón; 6. cóndilo mandibular; 7. hueso timpánico; 8. tímpano; 9. nervio facial; 10. mastoides; 11. seno lateral.

La parte interna es cóncava por delante (conducto óseo) y se prolonga siguiendo una curvatura armoniosa con la membrana timpánica.

■ *Plano frontal* (*fig. 6*)

Parte superior

Tiene una superficie ligeramente cóncava hacia abajo y un trayecto bastante horizontal. La unión con la membrana timpánica se hace de forma armoniosa.

Cara inferior

Es cóncava en su tercio externo que corresponde al suelo del conducto fibrocartilaginoso. Los dos tercios internos son exclusivamente convexos o convexos en la parte media y ligeramente cóncavos en la parte más interna pudiendo constituir, en algunos casos, una verdadera excavación a nivel de la periferia inferior del tímpano.

CONSTITUCIÓN DE LA PORCIÓN FIBROCARTILAGINOSA DEL CONDUCTO

■ *Cartílago*

Se trata de una prolongación del cartílago del pabellón. Posee forma de surco y comienza en la parte anterior del antitrago por el istmo del cartílago auricular. Este surco cartilaginoso está formado por una pared anterior que constituye el trago. Es cóncavo hacia atrás tanto en un eje vertical como en un eje horizontal. La lámina cartilaginosa está extendida a lo alto de todo el conducto.

El piso, cóncavo en el eje sagital, es relativamente plano transversalmente. Constituye la continuidad entre el borde anterior y el borde posterior.

La cara posterior es una lámina cartilaginosa relativamente plana, de una altura muy baja y separada del borde anterior de la concha por la cisura terminal de Schwalbe (*fig. 3*). La cara anterior y el piso están perforados por dos fisuras conocidas como incisuras de Santorini o de Duverney (incisurae cartilaginis meatus acustici). El límite más interno de esta porción de cartílago es oblicuo hacia abajo y hacia adentro.

La zona más larga de cartílago se sitúa a nivel del suelo. La unión al conducto óseo se hace a nivel de la cara anterior e inferior. No existe unión hueso-cartílago sobre la cara posterior ni sobre el techo del conducto.

Porción fibrosa

Rellena las paredes posterior y superior del conducto entre la pared posterior y anterior cartilaginosa. La unión con el cartílago parece hacerse por un desdoblamiento de esta estructura que recubre las dos paredes del cartílago [3, 8]. Su parte superior y medial está unida al conducto óseo a nivel de la espina de Henle.

Revestimiento

La piel del conducto auditivo externo se caracteriza por el hecho de no poseer capa hipodérmica [11].

Epidermis

La epidermis es un epitelio estratificado y queratinizante. Está compuesta de cuatro capas: el stratum germinatium (capa germinativa), el stratum spinosum, el stratum granulosum y finalmente el stratum corneum. En algunas partes, es posible identificar zonas de invaginación de esta capa epidérmica que corresponden al lugar de donde emergen los folículos pilosos. En el seno de estos queratinocitos se encuentran otros tres tipos de células: melanocitos, células de Langerhans (células dentríticas inmunocompetentes de los epitelios escamosos) y por último, células de Merkel cuya función no ha sido totalmente dilucidada.

Dermis

Está compuesta de dos capas: la dermis superficial o papilar, situada entre las crestas epidérmicas y constituida de un tejido conjuntivo laxo, y la dermis reticular, que está en contacto directo en profundidad con el pericondrio.

En el seno de la dermis se sitúan dos estructuras glandulares: las glándulas sebáceas, cuyo canal excretor alcanza los bulbos pilosos [11] y las glándulas aprocrinas, que secretan cerumen y desembocan en el aparato pilosebáceo o directamente en la piel [7].

PARTE ÓSEA

Conducto óseo

Forma los dos tercios internos del conducto auditivo externo. Se caracteriza por cuatro caras y dos extremos *(figs. 6 y 7)*.

Cara inferior

Está formada por el suelo del surco del timpanal, es convexa hacia arriba transversalmente y cóncava hacia arriba en el sentido sagital. Su superficie es lisa.

Cara anterior

Convexa hacia atrás transversalmente y relativamente plana en el sentido sagital; está constituida por la cara anterior del surco del hueso timpánico.

Cara posterior del conducto óseo

Es ligeramente cóncava por delante en ambas direcciones y está formada por el surco del hueso timpánico en su parte inferointerna y por la mastoides en su parte superoexterna.

Techo del conducto auditivo externo

Está formado por la parte escamosa del temporal y es cóncavo por abajo en el sentido sagital. Transversalmente, es relativamente plano salvo en la parte más interna, en donde es cóncavo hacia la parte de abajo, que corresponde a la pared del receso epitimpánico.

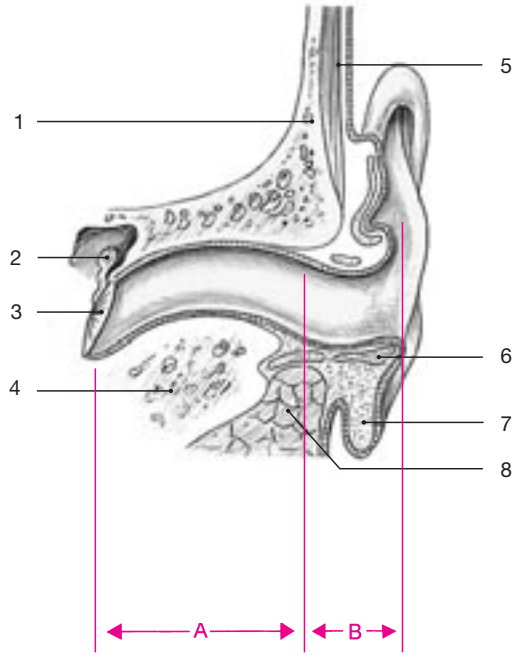

6 *Corte frontal del oído externo pasando por el conducto auditivo externo.*
A. Conducto óseo.
B. Conducto fibrocartilaginoso.
1. Corte de la parte escamosa del temporal; 2. martillo; 3. membrana timpánica; 4. corte del hueso timpánico; 5. músculo temporal; 6. cartílago del conducto; 7. lóbulo; 8. parótida.

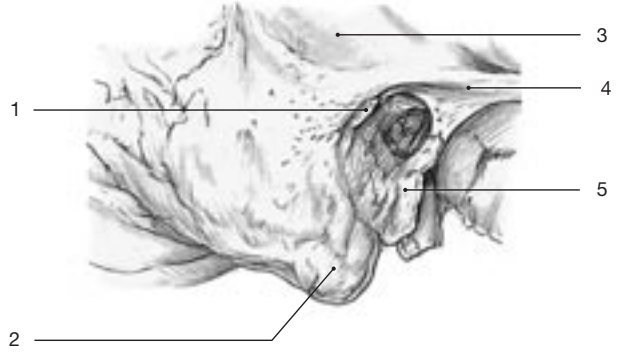

7 *Cara lateral de un conducto óseo derecho.*
1. Espina de Henle; 2. mastoides; 3. parte escamosa del temporal; 4. apófisis cigomática; 5. hueso timpánico.

Orificio interno

Está delimitado por una garganta ósea donde se inserta el anillo de la membrana timpánica. Ese anillo interno del hueso timpánico está abierto unos 2 mm en su parte superior. Se completa por la parte escamosa del temporal. Esta porción se denomina segmento de Rivinus [8]. El plano de la membrana timpánica está orientado hacia abajo, hacia delante y hacia afuera.

Extremo externo

Está bien delimitado por delante y por abajo, por el borde libre del surco del hueso timpánico (zona más engrosada en la parte inferior que en la parte anterior). El límite es menos neto por detrás y hacia arriba, en donde las paredes se continúan con las regiones adyacentes (la raíz del cigoma hacia

arriba y la superficie de la mastoides por detrás). Cabe señalar que los límites superior y posterior del conducto óseo se sitúan más hacia afuera que los límites anterior e inferior. Estas diferencias de nivel permiten la congruencia correcta con las paredes del conducto cartilaginoso. Existe una cresta ósea en la unión entre el borde superior y el borde posterior denominada espina supraauricular, espina supra meatum (según los anatomistas), o espina de Henle. Sobre esta espina se fija el revestimiento fibroso del techo del conducto fibrocartilaginoso.

Revestimiento

El hueso está recubierto por una pared perióstica, adherente a la piel del conducto. Esta piel mide aproximadamente 0,2 mm de grosor; el estudio histológico permite localizar los planos epidérmicos y dérmicos (papilar y reticular). La única particularidad de esta región es la fineza de las diferentes capas y, sobre todo, la ausencia de estructura anexial. También debe notarse la existencia de una vascularización más importante en la dermis. La estrecha relación que existe entre la piel y el hueso en esta región no se encuentra en ninguna otra parte del organismo.

RELACIONES DEL CONDUCTO AUDITIVO EXTERNO

Por delante del conducto se sitúa la articulación temporomandibular hacia adentro y la glándula parótida hacia afuera. Algunos autores han observado defectos de formación de esta pared anterior del hueso timpánico que conducen a una protrusión meniscal bajo la piel en el conducto auditivo externo. El diagnóstico puede hacerse por otoscopia mediante la constatación del borramiento de la pared anterior del conducto durante la abertura de la boca [5].

La pared superior está en relación con el lóbulo temporal. La pared ósea (parte escamosa del temporal) que las separa es de grosor variable y más o menos neumatizada.

Por detrás del conducto auditivo se encuentran las celdas mastoideas y el seno lateral. Este seno, como lo subraya Poirier, puede sobresalir más o menos en la pared posterior de la pirámide petrosa, con una mayor frecuencia en el lado derecho [7]. En algunos casos, se sitúa justo por detrás del conducto óseo, a veces bajo los tegumentos posteriores del conducto [1] o relativamente alto cerca de las celdas antrales. En este caso, la trepanación del antro debe ser muy prudente con el fin de evitarle cualquier lesión. Por último, debe conocerse la observación de Andrieu a propósito de un caso de golfo de la yugular situado muy alto y hacia afuera justo por debajo del revestimiento epidérmico de la pared posterior e interna del conducto auditivo externo [1] *(figs. 8 y 9)*.

La cara inferior del conducto auditivo está, por su parte, en relación con la glándula parotídea.

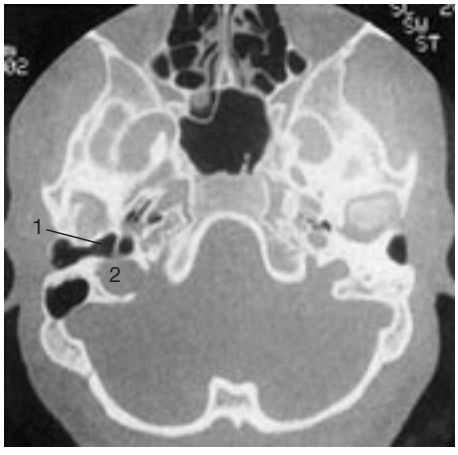

8 *Corte TC axial pasando por el conducto auditivo externo derecho. 1. Membrana timpánica; 2. golfo de la yugular en contacto con la pared posterior de la caja y del conducto óseo.*

9 *Corte TC axial pasando por el conducto auditivo externo. El golfo de la yugular (1) y el seno lateral (2) están en contacto con los tegumentos del conducto.*

Inervación y vascularización del oído externo

INERVACIÓN SENSITIVA

Cuatro nervios participan en la inervación del oído externo:

— el nervio facial da una rama a la salida del agujero estilomastoideo que contornea por debajo y por detrás el conducto auditivo y alcanza los tegumentos del conducto y del pabellón a nivel de la unión conducto óseo-conducto cartilaginoso. El territorio inervado comprende la cara posterior e inferior del conducto auditivo externo, una parte de la membrana timpánica, la región de la concha y una parte de la raíz del hélix y la fosita navicular *(fig. 10)*;

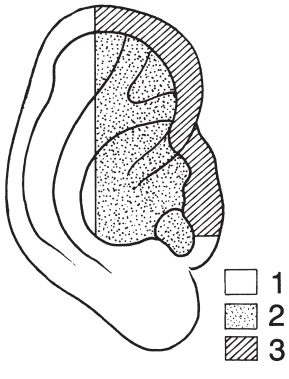

10 *Inervación sensitiva del pabellón (según Y Guerrier, Y Dejean). 1. Plexo cervical superficial; 2. nervio facial; 3. nervio trigémino.*

— el trigémino: por medio de la rama auriculotemporal interviene en la sensibilidad del pabellón (trago y parte ascendente del hélix) y del conducto auditivo externo por su pared anterior y una parte de la membrana timpánica;

— el neumogástrico: interviene también en la sensibilidad del conducto por medio de la rama anastomótica de la fosa yugular descrita por Cruveiller [in 9]. Este nervio discurre por

la cara anteroexterna de la fosa yugular y penetra por el ostium introitus (en la cara externa de la fosa yugular). Alcanza el nervio facial en el acueducto de Falopio y se une a la rama del facial destinada al oído externo. El territorio sensitivo del neumogástrico es semejante al del facial;

— el plexo cervical superficial: da una rama auricular que inerva la mayor parte del hélix, del antitrago y del lóbulo así como la totalidad de la cara interna del pabellón.

INERVACIÓN MOTRIZ

El nervio facial inerva los músculos auriculares posteriores y superiores por medio de una rama auricular posterior. Una rama temporal de la rama temporofacial inerva el músculo auricular anterior.

ARTERIAS

El pabellón está vascularizado por dos arterias, ramas de la carótida externa:

— la arteria auricular anterior, que pasa por delante del trago, la cual dará a su vez tres arterias terminales: la arteria del hélix, la arteria de la raíz del hélix y la arteria anterior del lóbulo;

— la arteria auricular posterior recorre el surco retroauricular por delante del músculo auricular posterior y da varias ramas al pabellón. Algunas se denominan perforantes *(fig. 11).*

La vascularización de la parte fibrocartilaginosa del conducto auditivo externo se lleva a cabo a través de una rama de la auricular posterior; la parte ósea es irrigada por la arteria timpánica o auricular profunda, rama de la maxilar interna. Accede a la zona del conducto auditivo externo a través del timpanal o por la cisura de Glaser [6].

VENAS

El drenaje del pabellón se hace por delante a través de la vena temporal superficial y por detrás por la vena auricular posterior y la occipital superficial. Las venas del conducto auditivo externo drenan en la red venosa anterior o posterior citada previamente.

LINFÁTICOS

Se dividen en tres grupos

— el grupo anterior que drena la parte anterior y superior del conducto auditivo, el trago y la parte ascendente del hélix. Estos conductos desembocan en los dos ganglios preauriculares;

— el grupo inferior: garantiza el drenaje de la mayor parte del hélix, de la concha y de la parte inferior del conducto auditivo externo. El primer grupo ganglionar se sitúa subauricularmente y a lo largo del borde anterior del esternocleidomastoideo;

— el grupo posterior drena una parte de la concha y del antehélix y de la parte inferior del pabellón. El grupo ganglionar se sitúa en la cara externa de la mastoides. La cara posterior del conducto auditivo externo drena en los ganglios situados sobre las inserciones superiores del escaleno [8].

Oído externo del lactante

En el momento del nacimiento, el pabellón está totalmente formado pero el armazón cartilaginoso es más fino y maleable. La región temporal está poco desarrollada. El conducto se dirige hacia adentro y ligeramente hacia abajo. La membrana timpánica está en un plano más horizontal que en el adulto [10]. El conducto óseo no existe o, más exactamente, se

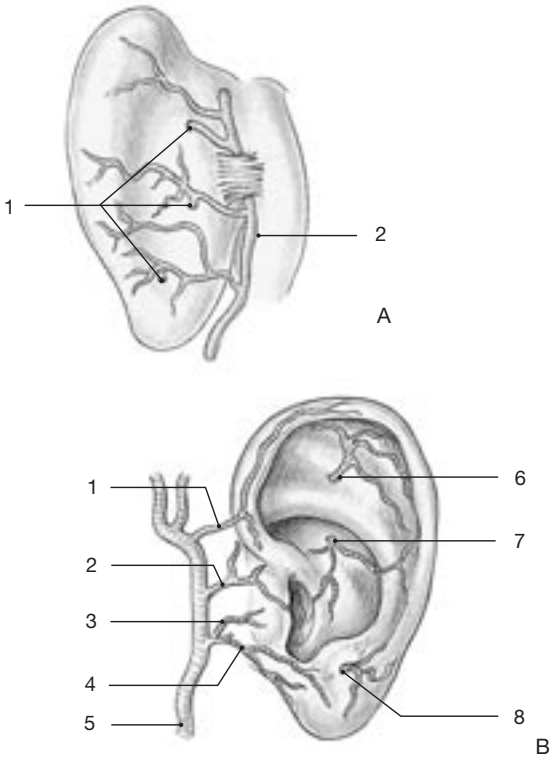

11 *A. Arterias de la cara interna del pabellón (según Merkel).*
1. Arterias perforantes; 2. Arterias retroauriculares.
B. Arterias de la cara externa del pabellón (según Merkel).
1. arteria del hélix; 2. arteria de la raíz del hélix; 3. arteria del trago; 4. arteria anterior del lóbulo; 5. arteria temporal superficial; 6. arteria perforante superior; 7. arteria perforante media; 8. arteria perforante inferior.

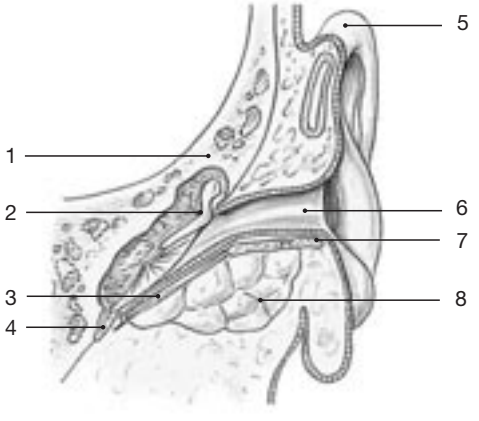

12 *Corte frontal de un oído externo de un recién nacido.*
1. Escama del temporal; 2. martillo; 3. manguito fibroso; 4. anillo timpánico; 5. pabellón; 6. conducto auditivo externo; 7. conducto cartilaginoso; 8. parótida.

resume a un anillo incompleto abierto hacia arriba y ligeramente hacia atrás: el timpánico. Esta ausencia de rigidez del conducto explica la dificultad del examen otoscópico a esta edad y la invalorable ayuda que puede aportar el otoscopio de Siegle. El espacio entre las astas anterior y posterior de este anillo está ocupado por la parte escamosa del temporal; esta zona de 1 a 2 mm corresponde al segmento de Rivinus [8]. Ese anillo timpánico de sección triangular está constituido por una cara medial en contacto con el borde externo de la caja del tímpano y por una parte lateral que adhiere al tegumento del conducto auditivo externo. Por último, la cara

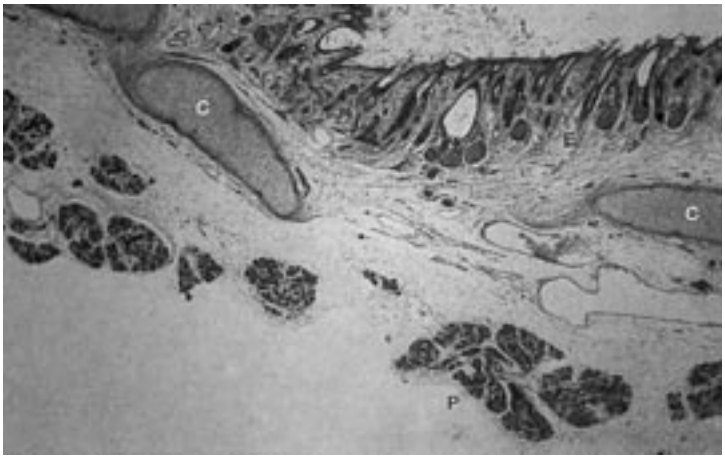

13 *Sección de la pared anterior del conducto cartilaginoso de un recién nacido (x 2,5, coloración H.E.E.).*
1. Luz del conducto.
E. Epitelio con glándula sebácea y ceruminosa.
C. Cartílago del conducto.
P. Glándula parótida.

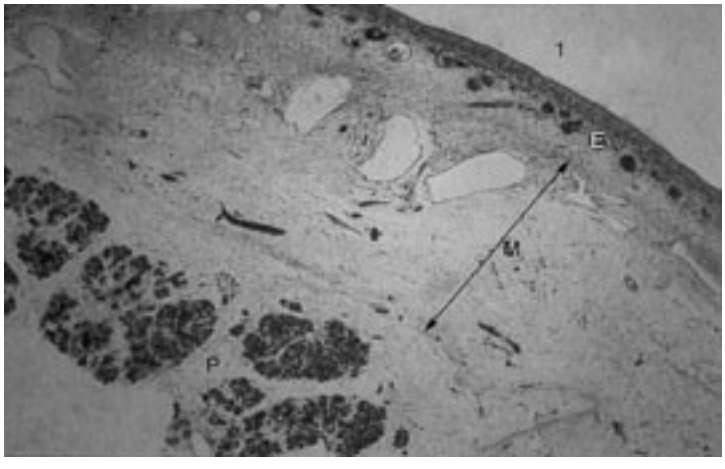

14 *Sección de la pared anterior de la parte profunda del conducto de un recién nacido*
(x 2,5, coloración H.E.E.).
1. Luz del conducto.
E. Epitelio desprovisto de glándula.
M. Manguito fibroso muy vascularizado y rico en colágeno.
P. Glándula parótida.

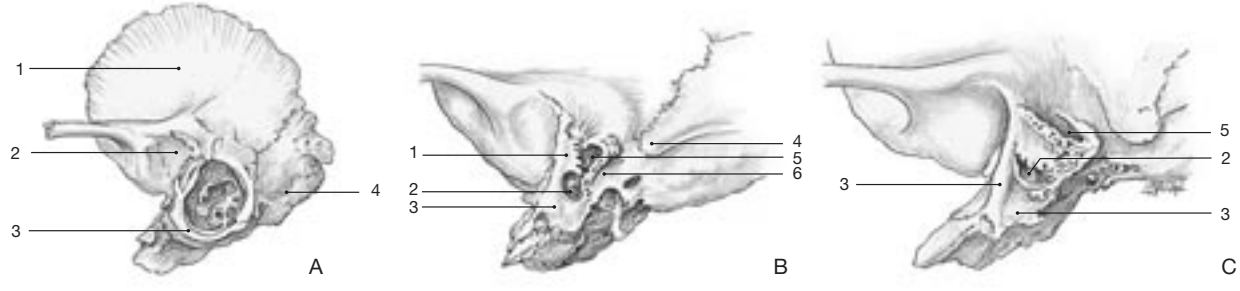

15 *Desarrollo del hueso timpánico (según Sappey).*
A. Temporal de un recién nacido.
1. Escama del temporal; 2. segmento de Rivinus; 3. hueso timpánico; 4. peñasco;
B. Temporal de un niño de 2 años (Sappey).
C. Temporal de un niño de 3 años.
1. Punto de osificación anterior del hueso timpánico; 2. foramen de Huschke; 3. hueso timpánico; 4. apófisis mastoides; 5. conducto óseo; 6. punto de osificación posterior del hueso timpánico.

central está excavada en forma de garganta en la cual se inserta el annulus de la membrana timpánica. La porción escamosa del temporal no es más que una fina lámina ósea *(fig. 12).*

Por lo tanto, el conducto no posee techo óseo. Por detrás, la región externa de la pirámide petrosa está en la prolongación del anillo timpánico; en consecuencia, no existe apófisis mastoides en el recién nacido y, por consiguiente, tampoco hay pared posterior ósea. Por delante, no existe separación ósea entre el oído medio y la articulación temporomandibular. Esta particularidad anatómica permite comprender mejor los riesgos posibles de anquilosis temporomandibular durante las crisis otíticas agudas en los recién nacidos.

A esta edad, el agujero estilomastoideo se sitúa por detrás del anillo timpánico en la cara externa de la región mastoidea. Por lo tanto, al salir del canal de Falopio, el nervio facial está justo por debajo de la piel haciéndolo vulnerable a una incisión retroauricular comúnmente practicada en el adulto.

El conducto fibrocartilaginoso presenta características muy semejantes a las del adulto, con un armazón cartilaginoso

totalmente formado *(fig. 13)*. A partir del extremo del segmento fibrocartilaginoso, las paredes se ensanchan progresivamente hasta fijarse en la periferia del hueso timpánico: este segmento cónico del conducto es bastante grueso. Aquí, el epitelio no posee una estructura pilosebácea. En profundidad, se encuentra una estructura fibrosa (colágeno) engrosada *(fig. 14)* muy vascularizada: el manguito fibroso. Esta estructura desaparece más tarde y da lugar al hueso timpánico.

Durante los primeros años de vida, la cara externa de este anillo timpánico se desarrollará tanto medialmente, para formar la cara anterior de la caja, como lateralmente para constituir el conducto óseo. El surco timpánico se constituye a partir de dos puntos óseos en el medio de la cara lateral del anillo timpánico. La reunión de estos dos puntos (que se efectúa aproximadamente a los 6 meses de edad) va formando durante algunos meses, un orificio en el suelo del conducto por fuera del sulcus [3, 10]. A los 2 años, el suelo del conducto óseo está totalmente cerrado. En la literatura anglosajona, este agujero temporal en el fondo del conducto se denomina foramen de Huschke [2]. El techo y la parte posterior del conducto auditivo externo se formarán a partir de la parte escamosa del temporal y de la apófisis mastoides *(fig. 15)*.

Conclusión

El oído externo y en particular el conducto auditivo externo se distinguen por poseer una anatomía evolutiva a través del tiempo.

Esta región puede presentar importantes variaciones anatómicas que pueden causar algunas dificultades durante la cirugía del oído medio. Por último, la disposición de la piel en contacto con el hueso timpánico es única en el organismo y probablemente origina algunos casos de patología de la parte profunda del conducto auditivo externo.

Cualquier referencia a este artículo debe incluir la mención del artículo original: De Sevin E, Andrieu-Guitrancourt J et Dehesdin D. Anatomie de l'oreille externe. Encycl Méd Chir (Editions Scientifiques et Médicales Elsevier SAS, Paris, tous droits réservés), Oto-rhino-laryngologie, 20-010-A-10, 1995, 8 p.

Bibliografía

[1] **ANDRIEU-GUITRANCOURT J, MARIE JP, DE SEVIN E, DEHESDIN D.** Ectopie du golfe de la jugulaire et du sinus latéral dans le canal auditif externe. J F ORL **1995** ; 44 : 200-203

[2] **ANSON B, DONALSON J.** Surgical anatomy of the temporal nose and ear. WD Sanders. Philadelphia. **1973** ; pp 32-55

[3] **CHAPPEY PHC.** Traité d'anatomie descriptive. Tome 3. Lecrosnier et Babe. Paris. **1889** ; pp 773-793

[4] **DANCER A.** Transmission et analyse du stimulus acoustique au niveau du percepteur périphérique. Ici, les récepteurs cochléaires. Monographie du groupement des acousticiens de la langue française. Paris. **1979** ; pp 43-68

[5] **HEFFEZ L, ANDERSON D, MAFEE M.** Developmental defect of the tympanic. J Oral Maxillo Fac Surg **1989** ; 47 : 1336-1340

[6] **LEGENT E, PERLEMUTER L, VANDENBROUCK C.** Cahiers d'anatomie d'ORL. L'oreille. Tome 1 (4e ed). Masson. Paris. **1984** ; pp 15-40

[7] **POIRIER P, CHARPY A.** Traité d'anatomie humaine. Os temporaux - morphologie normale et variations. Tome I. Masson. Paris. **1931** ; pp 250-305

[8] **POIRIER P, CHARPY A.** Traité d'anatomie humaine. Les organes des sens. Tome 5, Fascicule II. Masson. Paris. **1912** ; pp 707-746

[9] **ROUVIERE H.** Anatomie humaine. Tête et cou. Tome 1 (11e ed). Masson. Paris. **1974** ; pp 386-394

[10] **RUAH CB, ARS B.** Applied embryology and postnatal morphology of the human tympanic membrane. Acta Otorhinolaryngol Belg **1995** ; 49 : 85-93

[11] **SENTURIA BH, MARCUS MD, LUCENTE FE.** Diseases of the external ear, an otologic - dermatologic (2d ed). Grune and Stratton. New York. **1980** ; pp 1-17

[12] **SHAW FAG.** The external ear. In : Keidel WD, Neff WD eds. Handbook of sensory physiology. Springer-Verlag. Berlin. **1974** ; pp 455-490

[13] **TESTUT L, LATARJET A.** Traité d'anatomie humaine. Tome 3. Doin. Paris. **1889** ; pp 744-775

[14] **TILLAUX P.** Traité d'anatomie topographique avec applications à la chirurgie. Asselin et Houzeau. Paris. **1900** ; pp 88-105